

**BÁO CÁO CA BỆNH: PHẪU THUẬT NỘI SOI ĐIỀU TRỊ  
VIÊM TÚI THỪA MANH TRÀNG TẠI BỆNH VIỆN NHI ĐỒNG CẦN THƠ**

*Trần Việt Hoàng<sup>1\*</sup>, Võ Quang Huy<sup>1</sup>, Tạ Vũ Quỳnh<sup>2</sup>, Võ Ngọc Lan<sup>2</sup>*

*1. Trường Đại học Y Dược Cần Thơ*

*2. Bệnh viện Nhi Đồng Cần Thơ*

*\*Email: tvhoang@ctump.edu.vn*

**TÓM TẮT**

**Đặt vấn đề:** Viêm túi thừa manh tràng là bệnh lý hiếm gặp ở trẻ em và khó chẩn đoán và thường bị chẩn đoán nhầm với viêm ruột thừa cấp do có những biểu hiện lâm sàng giống nhau. **Mục tiêu:** Mô tả lâm sàng, cận lâm sàng và kết quả điều trị. **Phương pháp nghiên cứu:** Báo cáo loạt ca. **Kết quả:** Chúng tôi báo cáo 4 trường hợp viêm túi thừa manh tràng được điều trị thành công tại Bệnh viện Nhi Đồng Cần Thơ từ 2019-2021. Các trường hợp đều chẩn đoán trước mổ là viêm ruột thừa, được phẫu thuật nội soi thành công, sau mổ diễn tiến ổn định và xuất viện sau 6 ngày, không ghi nhận biến chứng. **Kết luận:** Phẫu thuật nội soi cắt túi thừa trong viêm túi thừa manh tràng là an toàn và có thể thực hiện được giống như phẫu thuật cắt ruột thừa.

**Từ khóa:** Viêm túi thừa manh tràng, phẫu thuật nội soi.

**ABSTRACT**

**CASE REPORT: LAPAROSCOPIC-ASSISTED TO TREAT  
CECAL DIVERTICULITIS IN CANTHO CHILDREN'S HOSPITAL**

*Tran Viet Hoang<sup>1\*</sup>, Vo Quang Huy<sup>1</sup>, Ta Vu Quynh<sup>2</sup>, Vo Ngoc Lan<sup>2</sup>*

*1. Can Tho University of Medicine and Pharmacy*

*2. Can Tho Children Hospital*

**Background:** Cecal diverticulitis is a rare disorder and is difficult to diagnose in children. This disease given its mimicry of the much more prevalent acute appendicitis. **Objectives:** To describe the clinical, sub-clinical and results of treatment of colon-diverticulitis. **Method:** Case series report. **Results:** We present 4 cases of cecal diverticulitis were diagnosed and treated in CanTho Children's Hospital from 2019 to 2021. Pre-operative diagnosis of all cases were appendicitis and treated successful by laparoscopic surgery. All patients had an uneventful postoperative course, and were discharged home free of medication 6 days after surgery. **Conclusion:** Laparoscopy treatment cecal diverticulitis in children is safe and can be performed as appendectomy.

**Keywords:** Cecal diverticulitis, laparoscopic surgery.

**I. ĐẶT VẤN ĐỀ**

Viêm túi thừa manh tràng là một bệnh lý hiếm gặp ở trẻ dưới 15 tuổi, biểu hiện lâm sàng lẫn cận lâm sàng của bệnh hiện vẫn chưa được biết rõ ràng. Vì vậy, bệnh lý này thường dễ bị chẩn đoán nhầm với viêm ruột thừa và đa số được chẩn đoán trong lúc mổ. Chúng tôi báo cáo 4 trường hợp viêm túi thừa manh tràng được chẩn đoán và điều trị tại Bệnh Viện Nhi Đồng Cần Thơ từ năm 2019 - 2021.

**II. BÁO CÁO CA**

**Trường hợp 1:**

Bệnh nhân nữ, 11 tuổi, đau bụng âm ỉ quanh rốn sau khu trú hố chậu phải, ói 2 lần, chán ăn, nhập viện vào ngày thứ 2 của bệnh.

Tiền sử: Chưa ghi nhận tiền sử bệnh lý trước đó.

Khám: Bé sốt nhẹ ( $37,5^{\circ}\text{C}$ ),

Ấn đau hố chậu phải

Cơ quan khác bình thường

Siêu âm ghi nhận ruột thừa tăng khẩu kính 7,5mm, đờ không xẹp, kèm theo có nhiều khối echo hỗn hợp vùng hố chậu phải. Chỉ số bạch cầu tăng  $16.780/\text{mm}^3$ , neutrophil 72.8%. Nội soi ổ bụng ghi nhận: Ruột thừa viêm sung huyết, mặt trước manh tràng có 2 túi thừa, lòng chứa phân, mặt sau 2 túi thừa, viêm dày, có giả mạc. Xử trí cắt ruột thừa, rửa bụng và không xử lý túi thừa. Sau mổ, bệnh nhân được điều trị kháng sinh cephalosporin 3, metronidazol và gentamycin. Diễn tiến bệnh phòng bé trung tiện trong 24 giờ, đau bụng giảm dần, không sốt. Bé được xuất viện vào ngày hậu phẫu thứ 6, hẹn soi đại tràng sau 1 tháng.

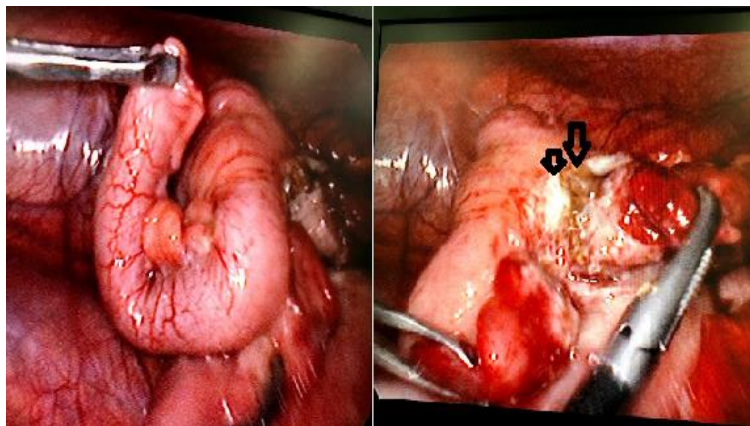
### Trường hợp 2:

Bệnh nhân nữ, 15 tuổi, vào viện vì đau bụng 1 ngày, bệnh nhân đau bụng âm ỉ liên tục hạ vị sau đó khu trú hố chậu phải, không ói, không sốt, không chán ăn, chưa điều trị trước đó.

Khám: Bé sinh hiệu ổn định, không sốt

Bụng ấn đau đè kháng hố chậu phải.

Siêu âm ghi nhận hồi âm hỗn hợp  $41 \times 22,5\text{mm}$  vùng hố chậu phải, bên trong có sỏi phân, có cấu trúc ống tiêu hóa có đầu tận trong khối, chứa dịch kém thuần trạng. Chỉ số bạch cầu tăng ( $17\ 910/\text{mm}^3$ ), neutrophil 71,6%. Nội soi ổ bụng ghi nhận manh tràng có túi thừa ở mặt trước, hoại tử gốc túi thừa, sỏi phân nhô ra ngoài, có nhiều giả mạc, được ruột thừa, hồi tràng và mạc nối lớn bao lại thành khối. Xử trí cắt túi thừa, khâu gốc túi thừa qua nội soi bằng chỉ Vicryl 2.0 mũi đơn, cắt ruột thừa, rửa bụng và dẫn lưu. Bệnh nhân sau mổ được điều trị kháng sinh ciprofloxacin và metronidazol. Diễn tiến lâm sàng sau mổ không sốt, trung tiện trong 24 giờ hậu phẫu và xuất viện vào ngày hậu phẫu thứ 6.



Hình 1. Hình ảnh trong lúc mổ, túi thừa viêm hoại tử gốc (mũi tên) ruột thừa viêm sung huyết

### Trường hợp 3:

Bệnh nhân nam, 13 tuổi, đau bụng quanh rốn sau khu trú hố chậu phải 2 ngày kèm theo ói và sốt nhẹ ( $38^{\circ}\text{C}$ ), chưa ghi nhận tiền sử bệnh nội ngoại khoa.

Khám: Bé không sốt, ấn đè kháng hố chậu phải

Siêu âm ghi nhận hình ảnh ruột thừa mất liên tục kèm dịch ổ bụng, chỉ số bạch cầu tăng ( $13.390/\text{mm}^3$ ), neutrophil 78,9%.

Nội soi ổ bụng ghi nhận ruột thừa viêm sưng mủ, có giả mạc trên bề mặt, túi thừa manh tràng, cách ruột thừa khoảng 2cm, viêm hoại tử gốc, tiến hành cắt túi thừa, khâu gốc túi thừa qua nội soi bằng chỉ Vicryl 2.0 mũi đơn, cắt ruột thừa, rửa bụng và dẫn lưu. Bệnh nhân hồi phục tốt sau mổ và xuất viện vào ngày hậu phẫu thứ 6.

**Trường hợp 4:**

Bệnh nhân nam, 8 tuổi, vào viện vì đau bụng hố chậu phải ngày 1, ói 1 lần, sốt nhẹ, chưa điều trị trước đó.

Khám: Bé có sốt, nhiệt độ 38<sup>0</sup>C

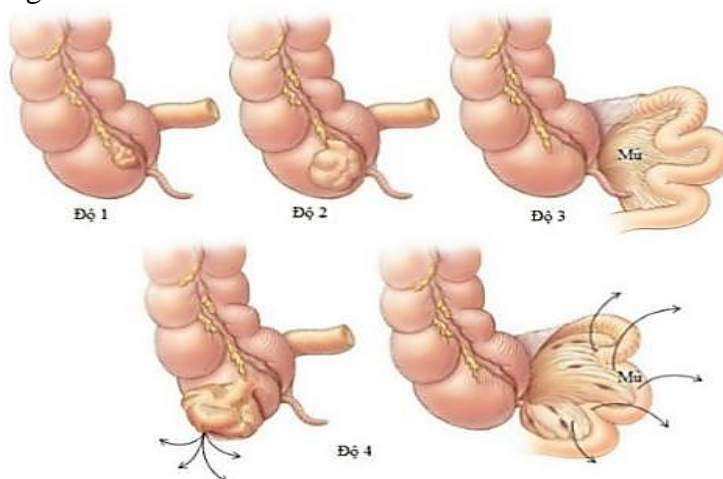
Ăn đề kháng hố chậu phải.

Siêu âm ghi nhận ruột thừa nằm sau manh tràng, đường kính 7mm, bạch cầu tăng nhẹ 11.380/m<sup>3</sup>, neutrophil 57,6%. Nội soi ổ bụng ghi nhận ruột thừa không viêm, có dịch hố chậu phải và Douglas, túi thừa manh tràng viêm to, có giả mạc trên bề mặt. Xử trí cột gốc túi thừa bằng nơ Roeder, cắt túi thừa, cắt ruột thừa, rửa bụng và không dẫn lưu. Bệnh nhân hồi phục tốt sau mổ và xuất viện vào ngày hậu phẫu thứ 6.

**III. BÀN LUẬN**

Báo cáo đầu tiên về viêm túi thừa manh tràng ở trẻ em được công bố năm 1908 [4]. Sau trường hợp đầu tiên, bệnh lý này đã có nhiều báo cáo hơn. Tỷ lệ viêm túi thừa ở bệnh nhân dưới 40 tuổi là 2-5% trong các nghiên cứu lớn <sup>(1)</sup>.

Ở Hoa Kỳ, viêm túi thừa hiếm khi liên quan đến manh tràng hoặc đại tràng phải. Túi thừa bên phải chỉ xảy ra với 15% bệnh nhân ở các nước phương Tây, so với 75% ở Singapore. Nghiên cứu của Lê Huy Lưu trên 462 bệnh nhân viêm túi thừa điều trị tại Bệnh viện Nhân Dân Gia Định cho thấy túi thừa đại tràng phải chiếm gần 90% và 54,7% là túi thừa manh tràng. Một số túi thừa manh tràng là những túi thừa thật, chứa tất cả các lớp của thành ruột, nhưng phần lớn là túi thừa giả [2]. Hệ thống phân loại đã được đề xuất chia bệnh viêm túi thừa manh tràng thành bốn cấp để tạo điều kiện cho bác sĩ phẫu thuật lập kế hoạch điều trị trong phòng mổ.



Hình 2. Phân độ viêm túi thừa manh tràng

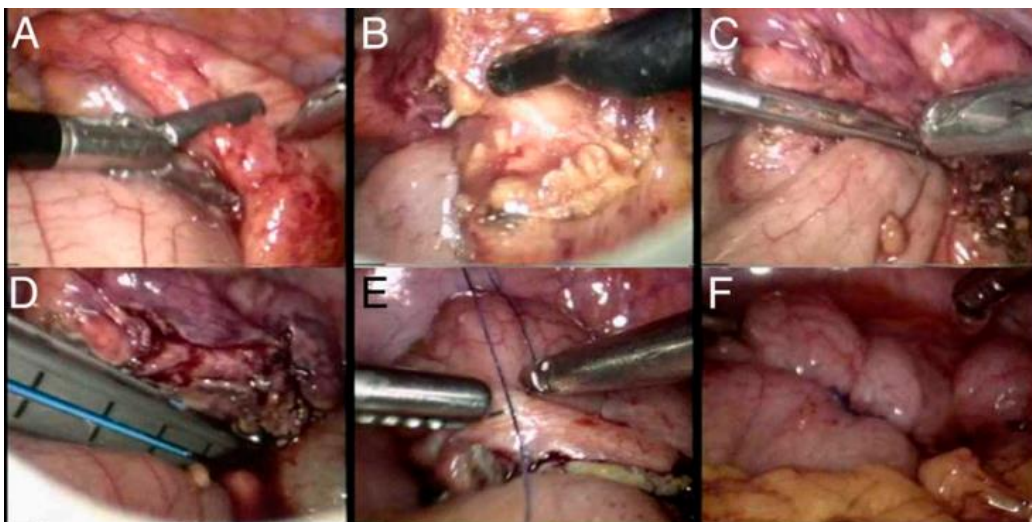
Bệnh nhân viêm túi thừa bên phải có xu hướng trẻ hơn và ít biến chứng viêm phúc mạc hơn so với túi thừa bên trái. Nhưng vì chúng thường biểu hiện đau hố chậu phải, sốt và tăng bạch cầu, nên thường bị chẩn đoán nhầm với viêm ruột thừa. Chụp CT rất hữu ích để phân biệt viêm túi thừa manh tràng với viêm ruột thừa hoặc ung thư đại tràng. Nếu nghi ngờ

viêm túi thừa manh tràng (như ở bệnh nhân người trước đây đã trải qua phẫu thuật cắt ruột thừa hoặc ở một bệnh nhân bị bệnh túi thừa bên phải đã biết, người đã trải qua các cơn đau tương tự trong quá khứ), điều trị nội khoa với kháng sinh sẽ được thực hiện và thường cho đáp ứng tốt.

Nếu bệnh nhân bị viêm phúc mạc hoặc chẩn đoán không rõ ràng, nội soi ổ bụng hoặc phẫu thuật mở được chỉ định. Chọn lựa điều trị lúc này là cần thiết vì tỷ lệ tử vong liên quan đến việc điều trị chậm trễ viêm túi thừa manh tràng cao. Khi tình trạng viêm khu trú và ở mức tối thiểu, việc cắt bỏ túi thừa là không cần thiết, và việc cắt bỏ ruột thừa ngẫu nhiên nên được xem xét.

Cắt bỏ túi thừa chỉ nên được thực hiện nếu (1) ung thư biểu mô có thể được loại trừ, (2) các rìa cắt bỏ không bị viêm, (3) van hồi tràng và nguồn cung cấp máu của ruột không bị tổn thương, và (4) thủng, hoại tử và không có áp xe. Nói chung, cắt túi thừa khu trú nên dành cho bệnh cấp I và cấp II. Viêm túi thừa manh tràng độ III và IV có thể khó phân biệt với ung thư biểu mô; soi manh tràng tại chỗ qua góc ruột thừa cũng rất hữu ích trong việc chẩn đoán tại phòng mổ, nếu chẩn đoán xác định ung thư, cắt đại tràng được đặt ra đối với những tổn thương này.

Có một số cách xử lý túi thừa qua nội soi đã được báo cáo bao gồm dùng stapler cắt túi thừa (thường là cắt vát vào thành đại tràng), phẫu tích và cột gốc túi thừa tương tự như ruột thừa hoặc cắt túi thừa và khâu lại cổ túi. Cho dù là phương pháp nào thì việc phẫu tích rõ túi thừa ra khỏi phần mỡ bao quanh là quan trọng và đây là công đoạn tương đối khó khăn, đặc biệt là khi quá trình viêm đã diễn tiến nhiều. Năm 1994, Rubio báo cáo 1 trường hợp túi thừa manh tràng được mổ nội soi. Túi thừa nằm gần ruột thừa được ông dùng 1 stapler thẳng để cắt cả 2, diễn tiến sau mổ ổn và xuất viện sau 1 ngày. Năm 2010, Lee mô tả chi tiết kỹ thuật cắt túi thừa nội soi, hầu hết các trường hợp ông đề cập đều được chẩn đoán trong khi mổ cắt ruột thừa nội soi. Theo đó vị trí trocar và vị trí của phẫu thuật viên tương tự như cắt ruột thừa trong đó người mổ chính đứng bên trái phía dưới bệnh nhân, người cầm camera đứng cùng bên phía trên, 3 trocar được đặt ở rốn, hố chậu trái và trên xương mu. Sử dụng móc đốt hoặc dao cắt siêu âm để phẫu tích lớp mỡ và thanh mạc viêm bao quanh túi thừa cho tới khi bộc lộ rõ lớp cơ bình thường của đại tràng. Việc cắt túi thừa được thực hiện bởi stapler và khâu tăng cường thanh cơ bằng chỉ Vicryl 3.0 mũi liên tục. Các báo cáo này đều cho nhận xét tích cực về phương pháp cắt túi thừa [5]



Hình 3. Kỹ thuật phẫu thuật cắt túi thừa nội soi (A) Viêm túi thừa đại tràng phải. (B) Dùng móc để phẫu tích thanh mạc bị viêm quanh túi thừa và vùng bình thường. (C) Vùng cắt bỏ được ước tính bằng grasper dài (D) Túi thừa được cắt bằng Endo-GIA (E) Thanh mạc được khâu lại bằng chỉ Vicryl 3-0. (F) Túi thừa sau khi cắt

Chúng tôi báo cáo 4 trường hợp viêm túi thừa manh tràng được chẩn đoán trong lúc mổ. Cả 4 trường hợp đều được chẩn đoán trong lúc mổ và trước mổ đều nghi viêm ruột thừa. Trong các trường hợp của chúng tôi, túi thừa viêm được xử trí với nhiều hình thức khác nhau: phẫu thuật cột túi thừa, cắt và khâu cổ túi thừa qua nội soi, điều trị nội khoa đối với trường hợp nhiều túi thừa và vị trí khó tiếp cận. Phẫu thuật được thực hiện với 3 trocar: 10mm ở rốn và 2 trocar 5mm ở hố chậu 2 bên. Tất cả đều mang lại kết quả tốt và không có biến chứng gì được ghi nhận. Trong nghiên cứu của Lê Huy Lưu, 78 bệnh nhân được phẫu thuật cắt túi thừa có 11,5% (9 bệnh nhân) có biến chứng, không có trường hợp nào tử vong [2]. Lee và cộng sự cũng cho rằng phẫu thuật cắt túi thừa là an toàn và có thể thực hiện khi túi thừa có thể tái phát và nguy cơ phẫu thuật đã được cân nhắc, không có sự khác biệt giữa phẫu thuật nội soi và điều trị nội [5]. Báo cáo mới nhất của Tadashi Hatakeyam và cộng sự năm 2021 khi hồi cứu 16 trường hợp viêm túi thừa manh tràng từ 2006-2016 được điều trị nội khoa và theo dõi 90 tháng, tái phát 3 trường hợp (18,8%) và không có trường hợp nào phải phẫu thuật [7].

Chúng tôi nhận thấy bệnh lý túi thừa đại tràng nếu được phát hiện sớm thì khả năng điều trị nội khoa thành công cao, kể cả có phẫu thuật cắt túi thừa vẫn đảm bảo an toàn cho bệnh nhân khi phẫu thuật viên có kỹ năng tốt. Tuy nhiên, viêm túi thừa đến muộn thường kèm theo tình trạng viêm phúc mạc, nhiễm trùng nhiễm độc, một số trường hợp khó phân biệt với ung thư biểu mô vậy nên xử lý tốt nhất khi đó là cắt đoạn đại tràng nối ngay hoặc cắt đoạn và làm hậu môn tạm [1], [5], [6], kéo dài thời gian nằm viện và nguy cơ biến chứng cho bệnh nhân.

#### IV. KẾT LUẬN

Viêm túi thừa manh tràng có lâm sàng khó chẩn đoán và thường nhầm lẫn với viêm ruột thừa cấp. Bệnh lý có thể điều trị nội khoa với tỷ lệ thành công cao nếu được chẩn đoán sớm. Phẫu thuật nội soi cắt túi thừa trong viêm túi thừa manh tràng là an toàn và có thể thực hiện được giống như phẫu thuật cắt ruột thừa.

## TÀI LIỆU THAM KHẢO

1. Lê Huy Lưu và cộng sự (2016), Kết quả điều trị bảo tồn viêm túi thừa đại tràng phải, *Y Học TP. Hồ Chí Minh*, 20(6), tr. 135-140.
2. Lê Huy Lưu và cộng sự (2016). Kết quả phẫu thuật nội soi cắt túi thừa điều trị viêm túi thừa đại tràng phải. *Y Học TP. Hồ Chí Minh*. 20(6). tr. 141-157.
3. Huntington JT. et al (2016). A case of pediatric cecal diverticulitis mimicking acute Appendicitis. *Int J Colorectal Dis*. Pp. 1-3.
4. Kim CE. Et al (2005), Case Report: Cecal Diverticulitis in an Adolescent, *Journal of Pediatric Gastroenterology and Nutrition*, 40, pp. 603–605.
5. Lee et al (2010), Laparoscopic and Open Surgery for Right Colonic Diverticulitis, *Am Surg*, 76(5), pp. 486-491,
6. Tadashi Hatakeyama et al (2021), Colonic diverticulitis in children : A retrospective study of sixteen patients, *Pediatr Int*, (12), pp. 1510-1513.
7. Welch JP. et al (2011), Diverticulitis, *ACS Surgery*, 7(12), pp. 921-934.

(Ngày nhận bài: 02/01/2022 -z Ngày duyệt đăng: 15/02/2023)

---